17

Aus dem pathologischen Institute zu Kiel.

Zwei primäre Krebse der Gallenwege.

Inaugural-Dissertation

zur Erlangung der Doctorwürde

der medizinischen Fakultät in Kiel

vorgelegt von

Richard Kleinertz,

approbirter Arzt aus Euskirchen bei Köln.

Kiel.

Druck von L. Handorff.

1901.

Aus dem pathologischen Institute zu Kiel.

Zwei primäre Krebse der Gallenwege.

Inaugural-Dissertation

zur Erlangung der Doctorwürde

der medizinischen Fakultät in Kiel

vorgelegt von

Richard Kleinertz,
approbirter Arzt aus Euskirchen bei Köln.

Kiel.
Druck von L. Handorff.
1901.

No. 40.

Rektoratsjahr 1901—2.

Referent: Dr. Heller.

Z. Druck genehmigt: Dr. Werth,
Dekan.

Meinen lieben Eltern

in Dankbarkeit.

Digitized by the Internet Archive
in 2018 with funding from
Wellcome Library

https://archive.org/details/b30599982

So viel auch über die Ätiologie des Carcinoms im Allgemeinen die Ansichten auseinander gehen, und so mannigfach die Hypothesen sind, die in dieser Richtung aufgestellt sind, so ist es doch nach dem Stande der heutigen Wissenschaft nicht möglich, eine Ansicht zu finden, die allen Anforderungen in Bezug auf das eigentliche Wesen des Krebses genügen würde. Da ist die Cohnheim'sche Hypothese der fötalen Geschwulstanlage, da ist die Ansicht von Thiersch, der die Ursache der Wucherungen in einem Übergewicht des Epithels über das Bindegewebe sucht, da ist die Irritationslehre, der wohl eine gewisse Berechtigung nicht abgesprochen werden darf, aber keine dieser Annahmen erschöpft die Ätiologie des Carcinoms vollkommen.

Nach neueren Untersuchungen ist das Vorkommen des Gallenblasenkrebses sehr häufig. Besonders bei Frauen tritt derselbe bei weitem häufiger auf als bei Männern.

Ein wichtiges Moment für die Entstehung des Gallenblasenkrebses bei Frauen dürfte wohl die Anwesenheit von Gallensteinen bilden; denn sie fehlen nur in sehr seltenen Fällen, bei denen sie dann entweder übersehen wurden, was bei grösserer Krebsentwicklung und kleineren Steinen wohl möglich ist, oder vorher vorhanden gewesene bereits abgegangen waren und nur die Residuen ihrer Anwesenheit — wie Geschwüre, Narben, Wandverdickungen — zurückgelassen hatten. Beweisende, im Kieler pathologischen Institute gefundene Fälle hat Herr Geheimrat Heller in einer Reihe von Dissertationen beschreiben lassen.*)

*) Damann: „Ein Fall von primärem Gallengangskrebs der Leber", Diss., Kiel 1900. Brunswig: „Ein Fall von primärem Krebs der Gallenwege", Diss., Kiel 1893. Oberwarth: „Ein Fall von primärem Gallenblasenkrebs", Diss., Kiel 1897. Hartmann: „Ein Fall von primärem Gallenblasenkrebs", Diss., Kiel 1896.

Diese Ansicht vertritt vor allem auch K. Zenker.*) Er stützt sich hierbei einmal auf seine eigenen Fälle, wo immer Gallensteine nachgewiesen waren, ausserdem stellt er eine Publication von 25 Publicationen über primären Gallenblasenkrebs zusammen, der fast stets mit Cholelithiasis vergesellschaftet war. Von 48 Fällen waren 41 mal Gallensteine nachgewiesen worden, in den übrigen 7 Fällen war letzteres zum mindesten mit Sicherheit nicht auszuschliessen. Er fasst das Ergebnis seiner Untersuchungen, wie folgt, zusammen: „Die Gallensteine führen zu einem Geschwür- und Vernarbungsprozess in der Gallenblase, dieser zu Wucherungen der Schleimdrüsen derselben. Zwischen diesen Wucherungen und dem Carcinom selbst ist nur ein gradueller Unterschied: die Wucherungen, welche das disponirende Moment für das Carcinom bilden, können durch chronische Reizungen, wie sie eben durch die Steine gegeben sind, ins Excessive übergehen".

Auf gleichem Standpunkte steht auch Bollinger**); im Anschluss an zwei Sektionen von Gallenblasenkrebs mit Gallensteinen äussert er sich: „Durch den mechanischen Reiz bedingen die Gallensteine bei disponirten Individuen offenbar eine atypische Epithelwucherung, einen echten Krebs der Gallenblasenschleimhaut". Er erinnert dabei an die Analogie mit Entstehung von Lippen- oder Magenkrebs. Daraus erklärt sich dann auch wohl das weitaus häufigere Auftreten beim weiblichen Geschlecht. In manchen Fällen gelingt es nun nicht, die Steine selbst zu entdecken. Sie sind dann weder bei der Sektion in der Gallenblase, noch intra vitam in den Darmentleerungen gefunden worden. In solchen Fällen kann die Diagnose dennoch bei der Sektion zuweilen auf Cholelithiasis gestellt werden, indem sich das frühere Vorhandensein der Steine durch ihre Hinterlassenschaft verrät. Einmal nämlich findet man eine auffallende Erweiterung des ductus cysticus und choledochus, die beim Durchpassiren der Konkremente zu Stande gekommen ist, oder es zeigt sich an der inneren Wand der Gallenblase eine Narbe, welche dadurch entstanden ist, dass die Steine an dieser Stelle eine Druckatrofie und Nekrose mit nachfolgender Geschwürsbildung und narbiger Verheilung verursacht haben. Gerade solche Narben macht Zenker für die Entstehung des Carcinoms verantwortlich. E

*) „Deutsches Archiv für klinische Medizin", 1899, 44. Band.

**) „Über Gallensteinkrankheiten", Münch. mediz. Wochenschrift, 1891, No. 1

schliesst sich in diesem Punkte der Ansicht Hausers*) an, welcher das chronische Magengeschwür gewissermassen als das Vorstadium des Magenkrebses bezeichnet und zwischen den durch den Vernarbungsprozess erzeugten atypischen Drüsenwucherungen und dem Carcinom nur einen graduellen Unterschied annimmt.

Nach Zenker sind also das Primäre die Gallensteine, diese erzeugen Nekrose, Geschwüre und ev. Narbenbildung in der Blasenwand, im Anschluss hieran entsteht dann die Drüsenwucherung, die schliesslich zur Krebsbildung ausartet.

Es dürfte wohl hier am Platze sein, Einiges über die Entstehung der Gallensteine anzuführen. Nach den Untersuchungen von Adolf Müller, die im hiesigen pathologischen Institute gemacht worden sind, befinden sich in der normalen Gallenblasenwand Schleimdrüsen, wenn auch in geringer Anzahl. Erleiden diese Drüsen nun durch irgend eine Veranlassung eine Wucherung, so ist es ja klar, dass hierdurch die Gallenflüssigkeit eine schleimhaltigere, d. h. schwerer flüssige werden muss. Dies wird zur Folge haben, dass der Ausfluss solcher Galle schon durch geringe Hindernisse gestört werden kann. Bildet nun die Stagnation einer normal zusammengesetzten Galle ein die Steinbildung begünstigendes Moment, weil sich die stets vorhandenen körperlichen Elemente, die abgestossenen Epithelien zu dem organischen Substrat der Steine als Sediment sammeln können, — um wie viel mehr muss dies der Fall sein bei einer durch so grossen Schleimgehalt ausgezeichneten Galle, wo die zu Boden sinkenden Schleimflocken das organische Material zur Steinbildung nicht unerheblich vermehren!

Nehmen wir nun an, dass die Secretion der Drüsen aus Anlass irgend eines Reizes, mag derselbe nun auf Bakterienwirkung beruhen oder nicht, die normalen Grenzen überschreitet, ein Zustand, den wir als Angiocholitis katarrhalis zu bezeichnen pflegen, so werden sich die Verhältnisse für die Steinbildung noch günstiger gestalten, weil nunmehr die Galle einen noch stärkeren Schleimgehalt bekommt und weil schliesslich eine noch stärkere Abstossung von Epithelien erfolgt. Wird jetzt dem Ausfliessen der Galle auch nur ein geringes Hindernis in den Weg gelegt, wie es z. B. durch entzündliche Schwellung der Schleimhaut der Gallengänge, die entweder von der Gallenblase, oder auch vom Duodenum bei Gelegen-

*) „Das chronische Magengeschwür, sein Vernarbungsprozess und dessen Beziehung zum Magencarcinom", Leipzig 1883.

heit der so häufigen Dünndarmkatarrhe fortgeleitet sein mag, der Fall sein kann, so ist Stagnation die unausbleibliche Folge und die günstigsten Bedingungen zur Steinbildung sind gegeben. Demnach kann man in dem Vorhandensein zahlreicher Drüsen in der Gallenblase eine Disposition für die Steinbildung erblicken und zwar eine wahrscheinlich sehr hochgradige, weil es weder Müller*), der zwanzig Fälle genau untersucht hat, noch anderen Beobachtern gelungen ist, eine steinfreie Blase mit reichlichen Drüsen zu finden. Müller kommt am Schlusse seiner Arbeit zu dem Resultat:

„I. In normalen Gallenblasen habe ich nie Drüsen nachweisen können.

II. Dagegen habe ich in allen untersuchten Gallenblasen mit Steinen Drüsen in grosser Menge gefunden.

III. Daher möchte ich einen Zusammenhang zwischen dem Vorkommen zahlreicher Drüsen und der Steinbildung annehmen, in der Weise vielleicht, dass der von diesen Drüsen abgesonderte Schleim der Steinbildung günstig ist.

IV. Für das häufige Vorkommen der Steine beim weiblichen Geschlecht mache ich die schädigenden Schnürwirkungen verantwortlich, die bei solchen Individuen, die eine drüsenreiche Gallenblase besitzen, die Steinbildung besonders fördern müssen."

Ähnlich wie in der Gallenblase scheinen auch die Verhältnisse in den abführenden Gallengängen zu liegen. Auch hier rufen wohl die Gallensteine durch ihre Stauung in denselben einen Reiz auf die Schleimhaut hervor. Sie erzeugen hierdurch Nekrose, Geschwürsbildung, Drüsenwucherung und im Anschluss hieran bildet sich dann das Carcinom aus.

Es sei mir nun im Folgenden gestattet, über einen Fall zu berichten, der wohl wegen seines klinischen Verlaufs, ganz besonders aber in ätiologischer Hinsicht einiges Interesse beanspruchen darf. Es handelt sich um ein 78jähriges Fräulein, das seit dem 4. IX. 00 in dem Kieler städtischen Armen- und Krankenhause in Behandlung war, dort am 30. XI. 00. verstarb und im Kieler pathologischen Institute obducirt wurde.

Ich beginne mit dem Berichte über den Krankheitsverlauf.

Die Anamnese ergab Folgendes: 4. IX. 00 Pat. ist eine 78jährige Arbeiterin. Sie will in der Jugend stets gesund gewesen

*) „Zur pathol. Bedeutung der Drüsen in der menschlichen Gallenblase". Diss. Kiel 1895.

sein. Ihre jetzige Erkrankung begann vor einem Monate mit Fiebergefühl, Schmerzen im Rücken und im Abdomen, Schwindel und Kopfschmerzen. Die Schmerzen im Rücken sind so heftig, dass Patientin stets auf einer Seite liegen muss. — Ferner klagt sie über abwechselndes Hitze- und Kältegefühl. — Der sonst gute Appetit lässt nach. In letzter Zeit ist häufiges Erbrechen aufgetreten. — Stuhlgang bisher stets regelmässig und normal. Sie fühlt sich matt und abgeschlagen.

Status 4. IX. 00. Patientin ist klein, von normalem Körperbau, leidlichem Ernährungszustande, blassem Aussehen. Zunge belegt.

Thorax: Normal gebaut, dehnt sich beiderseits gleichmässig und gut aus.

Lungen: Innerhalb normaler Grenzen, normales Atmen.

Herz: ohne wesentlichen Befund.

Abdomen: Untere Lebergrenze zwei Finger breit unterhalb der Nabelhöhe in der Mammillarlinie. Höhe 9 cm. Auf Druck sehr empfindlich. Fühlt sich derb an und weist mehrere kleine hühnereigrosse Knoten auf von harter Consistenz und grosser Druckempfindlichkeit. Diese setzt sich noch nach der rechten Fossa iliaca hin fort.

Magen: Ziemlich tiefstehend, etwa handbreit unter Nabelhöhe. Deutliches Plätschergeräusch. In der Tiefe fühlt man eine grössere Resistenz, etwa dem Verlaufe des Colon transversum entsprechend. Vollständiger H Cl. Mangel nach Probefrühstück.

Die Untersuchung per vaginam ergiebt nichts Besonderes, im Rectum fühlt man ziemlich reichliche, harte Kotmassen.

Urin ohne Eiweiss und ohne Zucker.

6. IX. Spontan erfolgt keine Stuhlentleerung, Urin zeigt geringen Indicangehalt.

14. XI. Kachektisches Aussehen, gelbliche Hautfarbe. Ziemlich abgemagert und starker Foetor ex ore. Appetitmangel, kein Erbrechen. Herz und Lungen nichts Abnormes. Im Abdomen fühlt man derbe Resistenzen unter dem rechten Rippenbogen. Bei der Inspiration bewegen sich die Tumoren nach abwärts. Leberrand fühlbar. — Plätschergeräusch im Magen. Letzterer steht ziemlich tief. —

Urin: spärlich, von dunkler Farbe, geringer Indicangehalt, keinen Gallenfarbstoff enthaltend. —

Stuhlgang blass und hart. —

19. XI. Seit gestern Abend ist eine gelbe Färbung der Haut wie der Schleimhäute aufgetreten. Patientin fühlt sich sehr matt, Urin sehr dunkel, enthält Gallenfarbstoff.

21. XI. Die gelbe Färbung ist noch intensiver geworden. Patientin klagt über Juckreiz am ganzen Körper. Die Lebergrenze scheint im Vergleich zu dem früheren Befunde tiefer getreten zu sein.

29. XI. Patientin befindet sich seit gestern in einem comatösen Zustande. Sie nimmt fast keine Nahrung mehr zu sich. Lässt Stuhl und Urin unter sich. Die Gelbfärbung dauert fort.

30. XI. $1^1/_2$ h. p. m. erfolgt exitus letalis.

Gewicht: 4. IX. — 50 kg.
12. XI. — 42 kg.

Die Temperatur schwankte während der ganzen Krankheitsdauer zwischen 36,8 und 38,3°.

Die am 1. XII. im Kieler pathologischen Institut vorgenommene Sektion ergab folgenden Befund.

Sektion*): $20^1/_2$ h. p. m.

Wesentlicher Befund: Primärer Krebs der Gallenblase um Gallensteine mit starkem Übergreifen auf den benachbarten Schnürlappen der Leber. — Primärer Krebs der Teilungsstelle des Ductus choledochus. — Grosser krebsiger retroperitonealer Tumor, den Pankreaskopf nach vorne drängend. — Spärliche Krebsknötchen des rechten, zahlreiche des linken Leberlappens. — Confluirender Krebs der Zwerchfellspleura mit perihepatitischen Verwachsungen. — Zahlreiche Krebsknötchen des Peritoneums. — Spärliche Krebsknötchen der Pleura und der Lungen. — Starke chronische Endarteriitis der Basisarterie. — Lungenemphysem, Atrofie und Oedem. — Leichte Verdickung der Mitralis. — Schwielen der Papillarmuskeln, zahlreiche kleine des Myocards. — Lokale, starke chronische Endarteriitis von Arcus und absteigender Aorta, fettige Fleckung der aufsteigenden. — Glatter Zungengrund. — Frische Schwellung der atrofischen Milz mit Residuen von Perisplenitis. — Atrofie und kleine Narben der Nieren. — Sehr starke Enge der unteren Dünndarmhälfte. — Grosse weisse Kotballen im Dickdarm und Blutungen in der Schleimhaut des absteigenden Colon. — Grosse strahlige Magennarbe. — Ektasie der Magenvenen. — Doppelseitige

*) S. No. 637. — 1900.

Ovarien Cysten. — Starke Verwachsungen der Beckeneingeweide. Sehr starker allgemeiner Ikterus.

Bauchhöhle: Bauchdecken kaum aufgetrieben, schlaff, in der Höhle kaum eine Kaffeetasse voll von dunkelbraungelber, klarer Flüssigkeit.

Leber klein, 14 + 7 in der Quere, bis 19 cm von oben nach unten, bis 7 cm in der grössten Dicke. Der untere Rand des rechten Lappens in der Länge von 5 cm, in der Breite von $7^1/_2$ cm, durch eine breite Schnürfurche vom oberen Teil getrennt und als bis $3^1/_2$ cm dicker Lappen etwas stark nach oben gerichtet. Die Schnürfurche setzt sich auf den links davon liegenden Teil des rechten Lappens fort. Die Oberfläche des rechten Lappens überall mit dem Zwerchfell durch lockere Bindegewebsstränge verwachsen, zeigt ganz vereinzelte kleinste, nur bis 1,2 cm grosse Krebsknoten, die grössten mit flacher Mulde. Der abgeschnürte Teil in seiner mittleren Hälfte in eine gleichmässige, krebsige gelbliche Masse umgewandelt, die äussere Hälfte von sehr zahlreichen kleinen und grossen Krebsknoten durchsetzt. Auch die Schnürfurche anscheinend gleichmässig krebsig. Der linke Lappen mit Randatrofie und kleinen und grossen mässig zahlreichen Krebsknoten durchsetzt. Auf dem Durchschnitte das Lebergewebe intensiv gelb, schlaff, rechts von spärlichen, links von etwas zahlreicheren Krebsknötchen durchsetzt.

An der Gallenblasen-Gegend das Quercolon fest angewachsen und das Mesocolon stark herangezerrt an einen klein-hühnereigrossen durchzufühlenden Tumor.

Magen: Fundushälfte stark ausgedehnt. Pylorusteil weit genger. Die kleine Cuvatur etwas senkrecht gestellt. Inhalt braunraue, zähschleimige Flüssigkeit. Im Fundus die Schleimhaut schmutzig braun anverdant. An der kleinen Curvatur eine grosse strahlige Narbe. Die ganze übrige Schleimhaut gerötet, zum Teil stockchymosiert und gleichmässig gallig imbibirt. Duodenum weit. Ductus choledochus von der Papille für die Sonde leicht durchgängig. Der Ductus choledochus von der Mündung in der Länge von 5 cm aufgeschnitten gleichmässig 15 mm breit. Kurz vor dem Durchschnitte durch das Duodenum die Schleimhaut leicht verdickt, körnig. Nach 5 cm von der Mündung wird seine Wand plötzlich starr und während sie vorher kaum messbare Dicke (ca. $^1/_5$ mm) hatte, steigt sie plötzlich bis auf 5 mm Dicke und geht so etwa 3 cm weit. Die Innenfläche an dieser Strecke unregelmässig hügelig,

doch noch grübchenartig ausgebuchtet. Diese stark verdickte Stelle entspricht der Gabel, welche vom Duct. hepaticus und cysticus an ihrem Übergang in den Ductus choledochus gebildet wird.*) Es geht in dieser verdickten Stelle nach rechts hin der Duct. cysticus ab, dessen Wand nach vorne in der Länge von 2,3 cm, nach hinten von 3 cm dick, starr und wulstig ist; aber er ist gerade für eine dünne Knopfsonde noch durchgängig. Der Duct. hepaticus aufgeschnitten 2,5 cm breit, Innenfläche allenthalben gelblich gefärbt. Der Duct. cysticus verläuft von der verdickten Stelle aus in der Länge von 5 cm sehr stark zickzackförmig, sodass klappenartig vorspringende Falten entstehen, zwischen denen es zum Teil bis zur Kleinfingerdicke ausgeweitet ist. Er mündet ganz schräg in seinem letzten Abschnitte von vorne nach hinten in die Gallenblase, deren untere sackförmige Ausbuchtung seine letzte kurze Strecke ganz comprimirt. Die Gallenblase misst in ganzer Länge aufgeschnitten im Lichten $5^1/_2$ cm. Davon sind die unteren 4 cm stark ausgebuchtet. In diesem unteren Teile liegen zwei ca. je 2 cm lange und breite dunkle, vielfach facettirte Steine in wenig bräunlichem Brei. Die unteren 3 cm der Wand dünn, weich, nur an der gegen die Leber gekehrten Seite verdickt und starrer, die oberen $1^1/_2$ cm der Höhlung sind gefüllt mit einem festen runden Steine, dessen untere Fläche eine glatt geschliffene, leicht ausgehöhlte Facette zeigt. Um ihn herum, unmittelbar an ihm beginnend, eine bis $3^1/_2$ cm dicke, gelbe, derbe Krebsmasse, welche den oben erwähnten, mit dem Quercolon fest verwachsenen Tumor bildet.

Pankreas: Oberhalb der kleinen Curvatur liegend, sehr schmal zäh und schlaff. Der Kopf desselben wird durch einen bis $4^1/_2$ cm in der einen Richtung, $3^1/_2$ cm in der anderen Richtung messenden unmittelbar an der verdickten Stelle des ductus choledochus anschliessenden Geschwulstmasse stark nach oben gedrängt. Er ist fest mit diesem Tumor verschmolzen, so dass im Anfang der Tumor als krebsig entarteter Pankreaskopf erschien. Aber der von der Papille aus glatt durchgängige ductus pancreaticus geht in dem ganz lockeren grauroten Pankreasgewebe über den Tumor hinweg

Mikroskopischer Befund: Zur mikroskopischen Untersuchung wurden folgende Präparate angefertigt. Das eine wurde der Gallenblase entnommen, zu dem anderen wurde der Sporn

*) cf. Skizze.

welcher an der Teilungsstelle des Ductus cysticus und Ductus choledochus in das Lumen hineinragte, verwendet, und durch diesen Längsschnitte gelegt. Zur Kernfärbung wurde Hämatoxylin-Eosin genommen.

Aus den Präparaten erkannte man nun Folgendes:

I. Schnitt durch die Wand der Gallenblase: Die Musculatur zeigt zum Teil diffuse, zum Teil umschriebene entzündliche Infiltration. Daneben finden sich kleinzellige Schläuche durch das ganze Gewebe verteilt. — Einzelne Herde haben den Typus einer Drüse, ohne dass aber von einer Schleimproduction die Rede sein könnte. Ausserdem sieht man solide Zellzapfen von ganz unregelmässiger und sehr verschiedenartiger Gestaltung. Die Zellen sind dem Aussehen nach dieselben wie die, welche die drüsenähnlichen Schläuche bilden. Eine Abgrenzung gegen das umgebende Gewebe ist bei den meisten Krebszellenanhäufungen nicht zu erkennen, ebensowenig im Allgemeinen die Lagerung in präformierten Hohlräumen des Gewebes zu beweisen. Einzelne wenige Stellen allerdings machen den Eindruck, dass die Krebszellen in Lymfräumen sitzen, namentlich dort, wo rings um ein Gefäss, also wohl in dem perivasculären Lymfraume circulär angeordnete Krebszellen liegen.

II. Längsschnitt durch den Sporn: Hier sieht man ein stark gefächertes, in eine Menge grösserer und kleinerer Kammern geteiltes Geschwulst-Gewebe. In den Septen sind schwächere und stärkere Züge zum Teil sehr zellenreichen Bindegewebes. In den gut erhaltenen Partien des Stückes sind die Krebszellen zum Teil in reihenförmiger Anordnung den Wänden der erwähnten Kammern anliegend, überall aber sind die Hohlräume zum Teil angefüllt mit käserigen Schleimmassen. Die Zellen selbst sind wie die in dem übrigen Präparate beschriebenen. Dann sieht man in diesem Präparate auch einige Zellen, die schleimige Degeneration zeigen, was dafür spricht, dass der Krebs von den schleimbildenden Drüsen ausgegangen ist.

III. Leberpräparat: Färbung mit Hämatoxylin-Eosin. Härtung mit Sublimat. Stück aus dem scharfen Rande der Leber.

Man sieht stark gewucherte, verirrte Gallengänge, teilweise mit kuhenförmig abgestossenen Epithelien. In der Nähe derselben liegt bei schwacher Vergrösserung das ganze Gesichtsfeld einnehmender metastasischer Krebsknoten, welcher teilweise von einer den Gefässwandungen der portalen Gefässe gleichenden kapselähnlichen

Umhüllung umgeben ist. An einer Stelle ist die Wandung durchbrochen und der Krebs zwischen die Leberzellen gewuchert. Einzelne Reste von Blut sind zwischen den ungeordnet liegenden Krebszellen zu sehen. Die übrigen Leberpartieen zeigen eine diffuse, interstitielle Entzündung ohne Untergang von Leberläppchen. Die centralen Partien der einzelnen Leberläppchen sind stark ikterisch gefärbt. Bei starker Vergrösserung bemerkt man entsprechend der Metastase teils diffus verteilte, teils circumscript angeordnete Wucherungen von Cylinderzellen, an einigen wenigen Stellen auch schlauchförmige Gebilde von Epithelzellenwucherungen. Ausserdem besteht starker Zerfall der zwischen Krebszellen gelegenen Gewebszellen.

IV. Pankreas: Färbung Hämatoxylin-Eosin. Härtung mit Sublimat. Schnitt durch das Fettgewebe in der Nähe des Pankreaskopfes.

Neben reichlichem, normal erhaltenem Pankreasgewebe sieht man an einer Stelle neben interstitieller Bindegewebswucherung diffuse Infiltrationen mit Krebszellen. In der Nähe des unversehrten Stückes finden sich krebsige Partien und zwar teils diffuses Eindringen von Krebszellen in das Fettgewebe, teils mit ausgebildeten Krebsalveolen, in denen vielfach die Krebszellen schleimig entartet sind. Durch die so entstandenen Schleimanhäufungen ziehen trabekelartige Bindegewebszüge. Dort wo die Zellen noch nicht der schleimigen Degeneration anheimgefallen sind, zeigt die Krebsanhäufung dasselbe Bild wie die Lebermetastase.

Wenn nun auch schon aus dem makroskopischen Befunde die Diagnose auf Carcinom der Gallenblase wie der Gallenwege gestellt werden konnte, so ist das erst recht durch die mikroskopische Untersuchung möglich gewesen.

Nun will ich zu dem Hauptpunkte meiner Ausführungen übergehen, indem ich auf die Pathogenese eingehe. Es fragt sich: „In welchem Verhältnisse befinden sich die beiden befallenen Stellen bezüglich ihrer Entstehung zu einander?“ „Sind beide unabhängig von einander, oder stehen sie in einem bestimmten Abhängigkeitsverhältnis zu einander?“ Ich möchte letztere Frage entschieden verneinen. Passiren Steine die Gallengänge, so bleiben sie auf diesem Wege so lange stecken, bis durch den Secretionsdruck der Gang so weit geworden, dass der Stein weiter geschoben werden kann; das Spiel beginnt dann von neuem. Besonders die Einmündungsstelle ist sehr gefährdet, weil hier die Steine fester sitzen

Es bilden sich nun an diesen Stellen Reizzustände aus. Diese führen wiederum zu Geschwürs- und Narbenprocessen. An den so disponirten Stellen kann Krebs entstehen, wenn der noch unbekannte Krebsorganismus dazukommt.

Dass hier Gallensteine durchpassirt sind, beweist die enorme Weite der Gallenwege, dadurch hervorgerufen, dass die enge Lichtung derselben den Steinen den Durchgang verweigerten. Indem nun die Steine eingeklemmt sassen, riefen sie sicherlich noch an den Gallengängen wie an der Gallenblase Reizzustände hervor, wodurch der Boden für Carcinom vorbereitet war. Es ist somit hier höchst wahrscheinlich an beiden Orten der Krebs primär entstanden; die Verbreitung durch Lymfwege kann wohl nicht für die Pathogenese in Anspruch genommen werden.

Wir haben es also höchst wahrscheinlich mit zwei primären Krebsen der Gallenwege zu thun.

Der vorliegende Fall ist ferner nicht ohne klinisches Interesse. Öfters verläuft die Krankheit ohne alle eine genauere Diagnose ermöglichende Symptome; es sind sogar Fälle beschrieben, in denen bei Lebzeiten der Patienten ausgedehnte Metastasen gefunden wurden, nicht aber der jene verursachende Gallenblasenkrebs. Das Hauptsymptom bildet die Klage des Patienten über Schmerzen im rechten Hypochondrium. Mitunter fühlt man einen Tumor an der Stelle der Gallenblase mit allen charakteristischen Merkmalen des Krebses. Letzteres ist aber oft unmöglich. Die übrigen Merkmale, wie Kachexie, Ikterus u. s. w. sind natürlich nicht pathognomonisch. In unserem Falle bestanden bei Lebzeiten auch nur sehr wenige Symptome, welche auf die Gallenblase und Gallenwege als Sitz der primären Erkrankungen hinwiesen. Wir vermissen nicht die stechenden Schmerzen im rechten Hypochondrium. Auch war ja der Tumor in der Lebergegend fühlbar. Viel näher lag die Vermutung, dass der Magen primär erkrankt sei, zumal auch vollständiger H Cl.-Mangel bestand, was ja als charakteristisch für Magencarcinom angesehen wird. Auch hier folgte die Geschwulst, die im Abdomen fühlbar, den Bewegungen des Zwerchfells. Die andauernde Appetitlosigkeit, das Erbrechen mussten darauf hinweisen. Infolge der wenig deutlich ausgesprochenen Krankheitserscheinungen wurde daher auch nur die Diagnose „Carcinoma hepatis“ mit Sicherheit gestellt, während die Diagnose „Carcinoma ventriculi“ als fraglich hingestellt wurde. — Erwähnenswert ist noch, dass auch in diesem

Falle, wo also der Magen unbeteiligt gewesen, Störungen in der Funktion desselben aufgetreten. Diese Beschwerden, für die es schwer ist, eine befriedigende Erklärung aus den anatomischen Verhältnissen heraus zu geben, verdienen um so grössere Beachtung, als auch K. Zenker dieselbe Angabe für mehrere seiner Fälle macht, sodass sie anscheinend ein nicht seltener klinischer Befund sind, der noch dazu geeignet erscheint, die Diagnose irre zu leiten.

Sollte durch diese Arbeit die Ätiologie des Gallenblasenkrebses einen neuen Belag erlangt haben, so bestände ja die Hauptaufgabe unserer Therapie darin, profylaktisch der Bildung dieser Steine entgegen zu wirken. Zumal muss alles vermieden werden, was einer ausgiebigen Atmung hinderlich im Wege steht. Für die Steinbildung aber muss zweifellos als mitwirkende Ursache das Schnüren angesehen werden; dafür spricht schon das soviel häufigere Vorkommen der Steine beim weiblichen Geschlechte, wie es Petersen-Borstel*) aus den Befunden des Kieler pathologischen Instituts nachgewiesen hat. Es finden sich nach dessen Ausführungen bei Frauen im Alter von 51—60 Jahren bei 20,56 % Gallensteine, oder rund bei 14 % aller Frauen über 31 Jahren. Da bei diesen jedoch kein Carcinom festgestellt werden konnte, so muss notwendigerweise zur Entstehung eines solchen noch irgend ein, bis jetzt allerdings noch unbekanntes, Agens hinzukommen. Es sind hierüber die Autoren**) einig.

Die Schmerzen im Rücken, über welche Patientin schon seit längerer Zeit klagt, lassen das frühere Vorhandensein von Gallensteinen als wahrscheinlich erscheinen. Aber erst jener in der letzten Zeit auftretende Ikterus, höchst wahrscheinlich durch Gallenstauung hervorgerufen, liess die Diagnose mit Sicherheit stellen. Auch der Sektionsbefund zeigte zur Genüge, dass Gallensteine durchpassirt waren, und zwar sprach dafür die enorme Weite der Gallenabführungswege. —

Die stellenweise bestehenden scharf abgegrenzten Ausbuchtungen der Gallengänge sind durch das Liegenbleiben von Gallensteinen und weiteres Anwachsen an derselben Stelle zu erklären. Wie nun hier die Entstehung des Carcinoms zu erklären ist, das habe ich wohl zu Anfang meiner Arbeit klar zu machen gesucht bezüglich

*) Kiel, Dissersation 1883.

**) Heller: Mitteilung für den Verein schleswig-holsteinischer Ärzte, 1886. Marchand: Deutsche medizinische Wochenschrift, 1888, No. 12.

der Entstehung des Gallenblasenkrebses. In dem vorliegenden Falle liegen die Verhältnisse ebenso. Die zweifellos vorhanden gewesenen Gallensteine haben Reizzustände in den ableitenden Gallenwegen herbeigeführt, und im Anschluss hieran bildeten sich Geschwürs- und Narbenprocesse aus. Es war hiermit eine locale Disposition für Carcinom geschaffen. Die wohl in jedem Organismus vorhandenen Carcinomerreger, — mögen es nun Bakterien, mögen es andere Organismen sein —, die jedoch nicht in jedem Körper zur Entwicklung gelangen, gesellten sich zu dieser localen Disposition hinzu, und riefen an diesen beiden Stellen je einen primären Krebs hervor.

Zum Schlusse meiner Arbeit ist es mir eine angenehme Pflicht, meinem hochverehrten Lehrer, Herrn Geheimrat Dr. A. Heller für die Anregung zu dieser Arbeit und für die liebenswürdige Unterstützung bei der Abfassung derselben, sowie Herrn Prof. Dr. Hoppe-Seyler für die freundliche Überlassung des Materials meinen ergebensten Dank abzustatten.

Vita.

Ich, Richard Hubert Kleinertz, Sohn des Tuchfabrikbesitzers . Kleinertz, wurde geboren zu Euskirchen, Regierungsbezirk Köln, n 5. November 1876. Nachdem ich 4 Jahre lang die dortige lementarschule besucht hatte, bezog ich Ostern 1886 das Pro-ymnasium meiner Vaterstadt, das ich Ostern 1892 mit der Be-chtigung zum einjährig-freiwilligen Militärdienst verliess. Meine eitere Gymnasialausbildung genoss ich auf den Gymnasien zu esfeld i. Westf. und Lingen a. d. Ems i. Hann. Herbst 1896 stand ich das Abiturientenexamen. — Ich entschloss mich zum edizinischen Studium und bezog die Universitäten München, Frei-rg und Kiel. Hier bestand ich im Sommer 1899 das Tentamen ysicum, ging dann im nächsten Sommer nach Bonn, um im genden Winter-Semester wieder nach Kiel zurückzukehren. Am Juni 1901 bestand ich das mediz. Staatsexamen und am 7. Juni 01 das Examen rigorosum.

Meine akadamischen Lehrer waren die Herren Professoren und zenten:

In München: v. Bayer, Göbel, Hertwich, Lommel †, Mollier.

In Freiburg: Kiliani, v. Kriess, Wiedersheim.

In Bonn: Bohland, Eichler, Fritsch, Jores, Krukenberg †, o, Schede, Schmidt, Schultze, Ungar, Wendelstadt, Witzel.

In Kiel: Claisen, Doehle, Falck, Fischer, Flemming, Gerulanos, aevicke, Helferich, Heller, Hensen sen., Hensen jr., Hochhaus, lzapfel, Hoppe-Seyler, Hölscher, Klein, Lénard, Meves, Petersen, incke, Reinke, Sick, Graf v. Spee, v. Starck, Völckers, Weber, erth.

Allen diesen hochverehrten Herren an dieser Stelle meinen rzlichsten Dank!

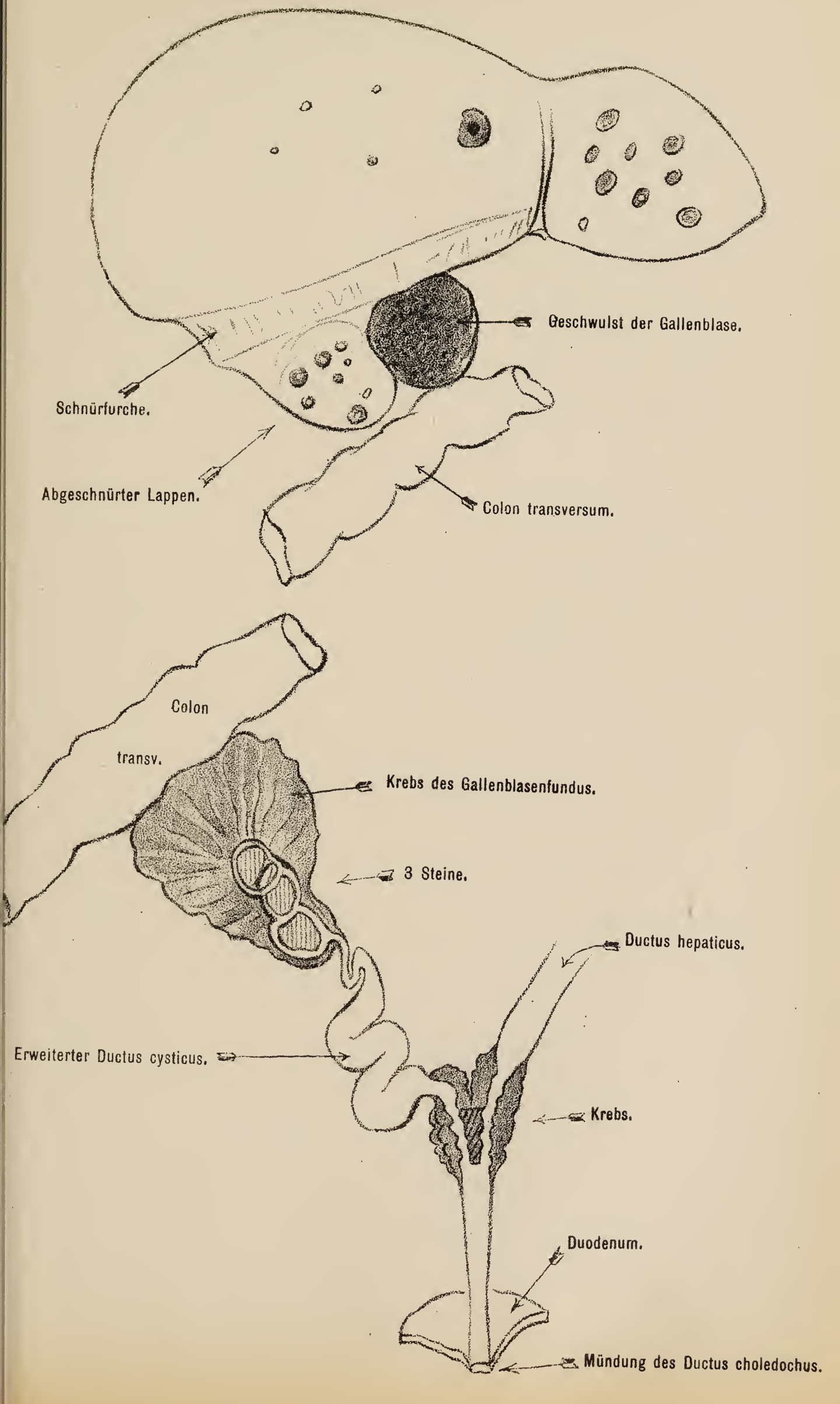
Geschwulst der Gallenblase.
Schnürfurche.
Abgeschnürter Lappen.
Colon transversum.
Colon
transv.
Krebs des Gallenblasenfundus.
3 Steine.
Ductus hepaticus.
Erweiterter Ductus cysticus.
Krebs.
Duodenum.
Mündung des Ductus choledochus.